

Caso Clínico

Reparación transaórtica de un aneurisma del velo anterior mitral como complicación de una endocarditis bacteriana



Rebeca Manrique^{a,*}, Arantza Alzueta^b, José L. Ramírez^b, María J. Iribarren^c,
Ramiro Montenegro^a y Gregorio Rábago^a

^a Servicio de Cardiología y Cirugía Cardíaca, Clínica Universidad de Navarra, Pamplona, España

^b Facultad de Medicina, Universidad de Navarra, Pamplona, España

^c Servicio de Anestesia y Reanimación, Clínica Universidad de Navarra, Pamplona, España

INFORMACIÓN DEL ARTÍCULO

Historia del artículo:

Recibido el 29 de diciembre de 2017

Aceptado el 15 de febrero de 2018

On-line el 5 de abril de 2018

Palabras clave:

Válvula mitral

Aneurisma

Endocarditis bacteriana

Insuficiencia aórtica

Ecocardiograma transesofágico

RESUMEN

Los aneurismas de la válvula mitral son complicaciones infrecuentes de la endocarditis bacteriana. Presentamos el caso de una mujer de 88 años con insuficiencia aórtica moderada y aneurisma en el velo anterior de la válvula mitral, secundarios a endocarditis. Tras completar un ciclo de tratamiento antibiótico se realizó resección del aneurisma, reparación del velo anterior con parche de pericardio autólogo y sustitución valvular aórtica por bioprótesis, ambos procedimientos a través de la aortotomía. La paciente fue dada de alta en el noveno día postoperatorio, sin insuficiencia mitral en el ecocardiograma de control.

© 2018 Sociedad Española de Cirugía Torácica-Cardiovascular. Publicado por Elsevier España, S.L.U. Este es un artículo Open Access bajo la licencia CC BY-NC-ND (<http://creativecommons.org/licenses/by-nc-nd/4.0/>).

Mitral valve aneurysm transaortic repair as a complication of bacterial endocarditis

ABSTRACT

Mitral valve aneurysms are very rare complications of bacterial endocarditis. We present the case of an 88-year-old woman with moderate aortic insufficiency and an aneurysm in the anterior leaflet of the mitral valve secondary to endocarditis. After completing a full course of antibiotic, we performed through the aortotomy, mitral leaflet aneurysm resection, repairing the defect with an autologous pericardial patch, and aortic valve replacement by a bioprosthesis. The evolution of the patient was uneventful and was discharged on the ninth postoperative day.

© 2018 Sociedad Española de Cirugía Torácica-Cardiovascular. Published by Elsevier España, S.L.U. This is an open access article under the CC BY-NC-ND license (<http://creativecommons.org/licenses/by-nc-nd/4.0/>).

Keywords:

Mitral valve

Aneurysm

Bacterial endocarditis

Aortic valve insufficiency

Transesophageal echocardiography

Paciente mujer de 88 años que ingresó por un cuadro de astenia y pérdida de 10 kg de peso de varios meses de evolución, sin fiebre ni otra sintomatología acompañante, con elevación de parámetros inflamatorios, leucocitosis con neutrofilia y anemia de trastornos crónicos. La paciente estaba diagnosticada de insuficiencia aórtica moderada, fibrilación auricular paroxística anticoagulada con acenocumarol y una dudosa polimialgia reumática tratada con prednisona.

Durante el ingreso no se aislaron gérmenes en los cultivos realizados. Se inició tratamiento antibiótico empírico.

En el ecocardiograma transtorácico se objetivó una insuficiencia aórtica moderada ya conocida y una insuficiencia mitral ligera de nueva aparición, con una imagen de aspecto quístico en la unión mitroaórtica. Se realizó ecocardiograma transesofágico que eviden-

ció una perforación en el velo anterior de la válvula mitral, del que se originaba un aneurisma con un diámetro máximo de 1,8 cm, un orificio de entrada de 0,9 cm y flujo sistólico en su interior, y una vegetación de 1,3 cm en la cara ventricular del velo anterior. El ventrículo izquierdo se encontraba ligeramente dilatado, con una función sistólica normal. La aurícula izquierda se encontraba dilatada y la válvula aórtica con insuficiencia moderada-severa, con un jet central y un chorro excéntrico dirigido hacia el velo anterior de la válvula mitral (fig. 1).

Tras completar 4 semanas de tratamiento antibiótico intravenoso se presentó el caso en sesión médico quirúrgica, indicándose cirugía.

Con anestesia general, esternotomía media y circulación extracorpórea se exploró el velo anterior de la válvula mitral a través del anillo aórtico, encontrándose un orificio de 1,5-2 cm, que terminaba en un saco de tejido fibroso, que protruía hacia la aurícula izquierda. Se prefirió este abordaje frente a la auriculotomía habitual, al considerarse que permitiría una buena exposición del velo

* Autor para correspondencia.

Correo electrónico: rmanrique@unav.es (R. Manrique).

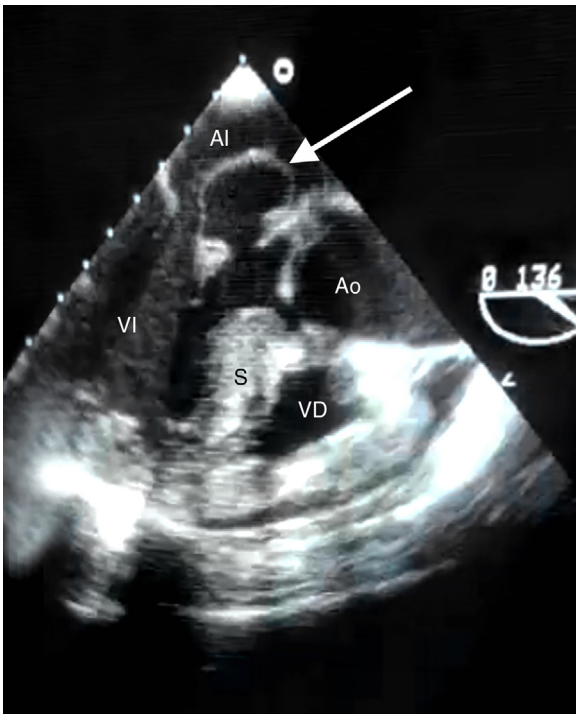


Figura 1. Plano de 3 cámaras en ecocardiograma transesofágico mostrando el aneurisma mitral (flecha).

AI: aurícula izquierda; Ao: aorta; S: septo; VD: ventrículo derecho; VI: ventrículo izquierdo.

anterior. Esta técnica se había empleado previamente en nuestro centro para acceder a la válvula mitral, con buen resultado¹. Se evaginó el aneurisma (fig. 2) y se resecó desde la base (fig. 3). El defecto residual era demasiado grande (fig. 4) para permitir el cierre directo sin ocasionar una retracción del velo, por lo que se reparó con un parche de pericardio autólogo tratado con formaldehído y suturado con puntos sueltos de polipropileno 5/0 en U (fig. 5). Al tratarse de una insuficiencia mitral ligera, sin afectación estructural distinta del aneurisma, no se consideró necesario implantar un anillo para estabilizar la reparación. En posición aórtica se implantó una prótesis biológica Trifecta® (St. Jude Medical) del número 23. En el ecocardiograma transesofágico intraoperatorio se observó una insuficiencia mitral ligera, sin otras alteraciones.

La paciente evolucionó de forma muy favorable. Se realizó ecocardiograma transtorácico que describió una prótesis aórtica normofuncionante y plastia mitral con buen resultado, sin insuficiencia residual. Fue dada de alta en el noveno día postoperatorio.

Los aneurismas del velo anterior de la válvula mitral se definen como una dilatación hacia la aurícula izquierda del tejido del velo mitral, con expansión sistólica y colapso diastólico. La primera descripción la realizó Morand en 1729, seguido por Ecker en 1842². Muy infrecuentes, se estima una incidencia entre 0,2% y 0,3% en ecocardiogramas generales³. Están documentados en la literatura sobre todo como complicación de una endocarditis bacteriana sobre la válvula aórtica²⁻⁴, pero también en pacientes con enfermedad del tejido conectivo como el pseudoxantoma elástico y la degeneración mixomatosa, sin infección asociada^{2,3}. En los casos de endocarditis, el aneurisma se origina a partir de un absceso en el velo anterior de la válvula mitral, que debilita el tejido subyacente. A causa de la fragilidad del tejido, este se abomba hacia la cámara de menor presión.

Se han postulado 3 mecanismos potenciales para el desarrollo de un aneurisma mitral en el contexto de una endocarditis aórtica. El primero sería la extensión de la infección aórtica a través de la cortina mitroaórtica, con formación de un absceso en el velo mitral,

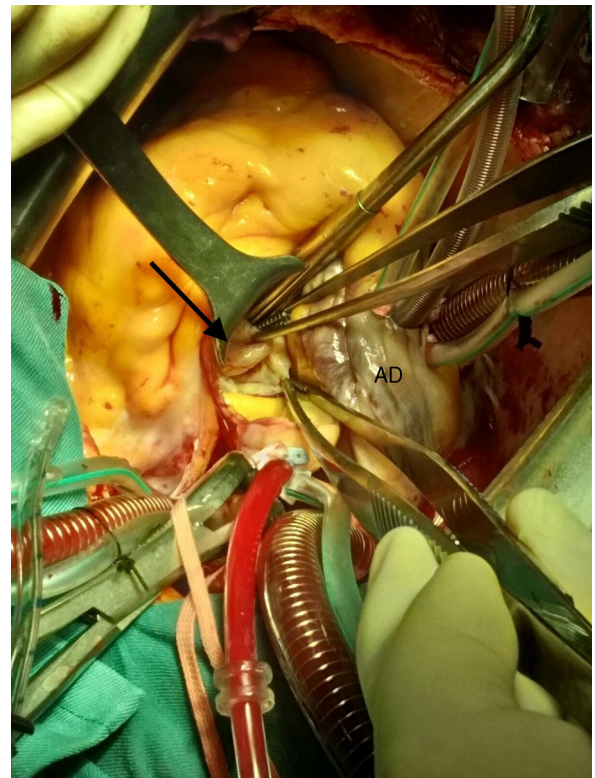


Figura 2. Imagen intraoperatoria. A través de la aortotomía se accede a la válvula mitral. El saco aneurismático (flecha) se muestra en las pinzas de la parte superior de la imagen.

AD: aurícula derecha.

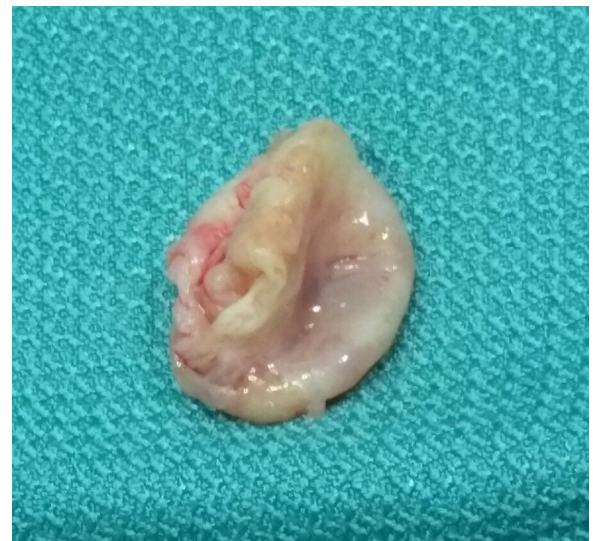

Figura 3. Pieza quirúrgica de tejido valvular con forma sacular, de aproximadamente 15-20 mm de tamaño, que corresponde al aneurisma del velo anterior de la válvula mitral extirpado desde su base.

que se rompería dando lugar al aneurisma. El segundo, la diseminación a través del contacto directo de una vegetación aórtica que prolapsara sobre el velo anterior, dando lugar a una transferencia de bacterias, con la formación de un absceso o de un aneurisma. El tercero consistiría en la siembra bacteriana procedente de un jet de regurgitación aórtica^{3,5}.

La debilidad y la destrucción tisular pueden llevar a la perforación del velo en un 72% de los casos⁶, generando una insuficiencia mitral que puede cursar con o sin deterioro hemodinámico.

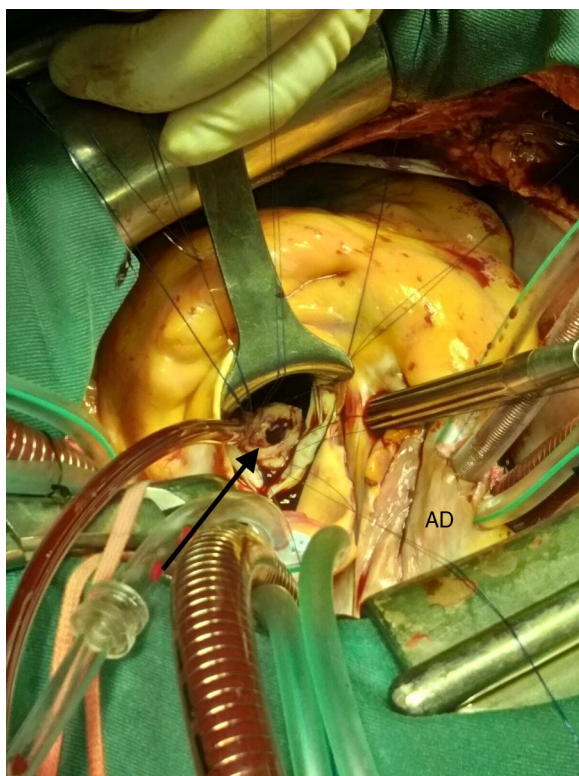


Figura 4. Imagen intraoperatoria. A través de la aortotomía se observa el defecto en el velo anterior que deja la resección del aneurisma (flecha). Puntos en «U» alrededor del defecto.

AD: aurícula derecha.

También puede generar insuficiencia mitral por efecto de masa sobre estructuras muy próximas a la superficie de coaptación⁴. Es una fuente potencial de embolización, ya que puede contener coágulos en su interior^{3,4}. La incidencia de embolización periférica es de 18,2%⁶.

La prueba diagnóstica de elección para el estudio de esta enfermedad es el ecocardiograma transesofágico 2D². Se observan estructuras ecolucidas saculares, con un cuello estrecho, que protruyen hacia la aurícula izquierda^{4,5}. El diámetro es variable, entre 3 y 30 mm, y a menudo están perforados en el momento del diagnóstico². También pueden estudiarse con resonancia magnética cardíaca⁵.

El diagnóstico diferencial debe realizarse con una vegetación, un divertículo mitral, que es una malformación congénita muy infrecuente, y un quiste^{2,4}.

Las guías para el tratamiento de la endocarditis infecciosa recomiendan cirugía urgente en casos de infección no controlada (absceso, fistula, crecimiento de la vegetación y aparición de pseudoaneurismas), pero no hay consenso respecto al tratamiento óptimo en los casos de aneurisma mitral, especialmente respecto al momento de indicar el tratamiento quirúrgico⁶. Algunos autores recomiendan tratamiento precoz en el momento del diagnóstico para prevenir potenciales complicaciones⁷. Otros autores recomiendan un tratamiento más conservador, con cirugía solo en caso de deterioro^{2,6}. El tratamiento conservador antes de la cirugía podría ser beneficioso al permitir la recuperación del tejido infectado, disminuyendo la necesidad de una resección quirúrgica agresiva⁶.

Respecto a la técnica quirúrgica, aunque la reparación mitral se considera de elección respecto a la sustitución en la infección valvular, la superioridad en casos que cursan con aneurisma mitral no está demostrada⁸, quizá por la escasa prevalencia. Tanto la sustitución valvular mitral^{2,3,5-7,8} como la plastia con parche de pericardio

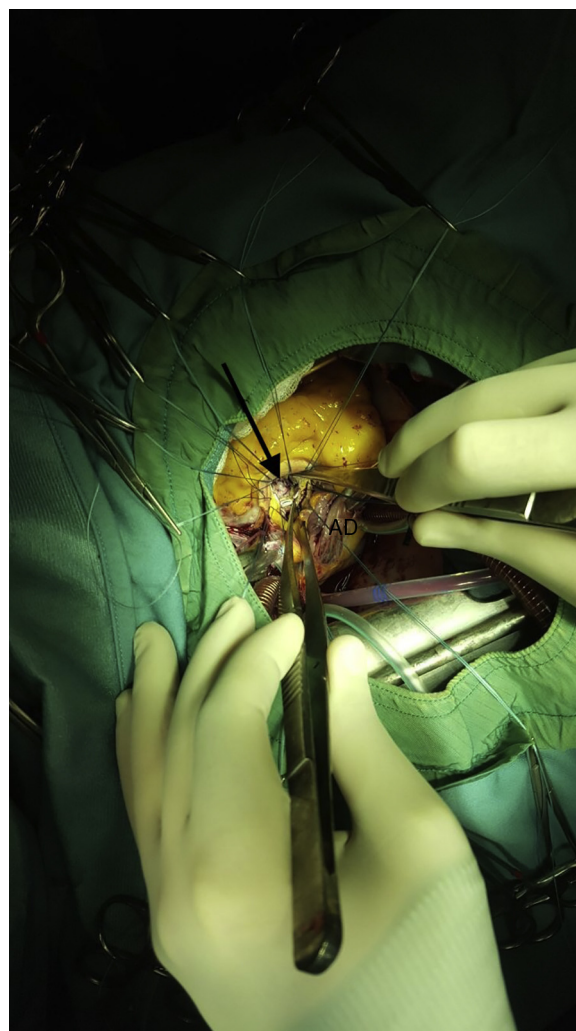


Figura 5. Imagen intraoperatoria. Resultado de la reparación mitral con parche de pericardio autólogo que cierra el defecto en su totalidad (flecha). Puntos en «U» en el anillo valvular aórtico para posterior implante de bioprótesis.

AD: aurícula derecha.

autólogo^{9,10} están descritas en la literatura, siendo la primera la más habitual en las series revisadas.

Hasta donde llega nuestro conocimiento, este es el primer caso de aneurisma mitral reparado con parche de pericardio autólogo a través de aortotomía.

Conflicto de intereses

Los autores declaran no tener ningún conflicto de intereses.

Bibliografía

- Martín-Trenor A, Rábago G. Doble reemplazo valvular transaórtico. *Cir Cardio*. 2014;21:289–91.
- Vilacosta I, San Román JA, Sarriá C, Iturralde E, Graupner C, Batlle E, et al. Clinical, anatomic, and echocardiographic characteristics of aneurysms of the mitral valve. *Am J Cardiol*. 1999;84:110–3.
- Seratnahaei A, Bailey AL, Hensley PJ, O'Connor W, Smith MD. Infective endocarditis complicated by mitral valve aneurysm: Pathologic and echocardiographic correlations. *Echocardiography*. 2015;32:1417–22.
- Silbiger JJ. Review: Mitral valve aneurysms in infective endocarditis: Mechanisms, clinical recognition, and treatment. *J Heart Valve Dis*. 2009;18:476–80.
- Eiseman M, Schroeder A, Rutkowski P, Rashid Z, Pagel P. An unusual cause of severe mitral regurgitation in a patient with aortic valve endocarditis. *J Cardiothorac Vasc Anesth*. 2014;28:1432–4.

6. Tomsic A, Li W, van Paridon M, Bindraban N, de Mol B. Infective endocarditis of the aortic valve with anterior mitral valve leaflet aneurysm. *Tex Heart Inst J*. 2016;43:345–9.
7. Ruparelia N, Lawrence D, Elkington A. Bicuspid aortic valve endocarditis complicated by mitral valve aneurysm. *J Card Surg*. 2011;26:284–6.
8. Uematsu S, Ashihara K, Tomioka H, Takagi A. Large mitral valve aneurysms with infective endocarditis. *BMJ Case Rep*. 2015;2015, bcr2014209092. doi:10.1136/bcr-2014-209092.
9. Zhang H, Chen H, Sun X, Yang S, Wang C. Repair for mitral valve aneurysm using autologous pericardium: A case of our experience. *J Cardiothorac Surg*. 2014;9:148.
10. Castillo JC, Anguita M, Ramírez A, Siles JR, Mesa MD, Vallés F. Aneurisma de la valva anterior mitral en un caso de endocarditis aórtica en un paciente diagnosticado de colitis ulcerosa. *Rev Esp Cardiol*. 1998;51:604–6.